

Wanneer onderzoeken

De eenvoudigste manier om te weten wanneer een behandeling noodzakelijk is, is een halfjaarlijks bezoek aan een tandarts. Deze kan ook advies geven in verband met eventuele orthodontische problemen.

Op jonge leeftijd, rond zeven of acht jaar, wordt enkel ingegrepen bij grote afwijkingen, bijvoorbeeld bij sterk vooruitstekende tanden of een achterblijvende groei van de onderkaak.

Voor andere afwijkingen, bijvoorbeeld wanneer enkel de stand van de tanden moet worden gecorrigeerd, is het dan nog te vroeg. Voor dit soort correcties wacht men beter tot na twaalf-dertien jaar. Er moet wel worden vermeld dat de tussenkomst van het ziekenfonds bij een orthodontische behandeling enkel mogelijk is wanneer de aanvraag vóór de leeftijd van veertien jaar bij het ziekenfonds wordt ingediend.

Contactgegevens bij vragen

Heb je bij het doorlezen van de folder toch nog bijkomende vragen? Stel ze dan gerust! Je kan ons contacteren via:

- 03 380 20 90
- kinderafdeling.azvk@emmaus.be
- werkdagen tussen 8.00 en 18.00 uur



AZ Voorkepen

algemeen ziekenhuis
emmaüs



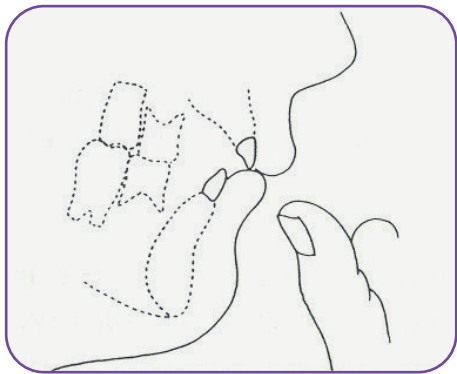
**Mondje vol
scheve tanden**
Hoe krijg je ze weer recht?

Bij kinderen lijken afwijkingen van de stand van de tanden meer op te vallen dan bij volwassenen. Nochtans zijn er slechts weinig gebitsproblemen die reeds op jonge leeftijd (vóór zes jaar) verholpen moeten worden.

De ontwikkeling van het gebit wordt beïnvloed door verschillende factoren die in de volgende punten aan bod komen.

Duimzuigen

Vaak, intens en langdurig duim-, vinger- of fopspeenzuigen kan bijvoorbeeld tot een open beet of vooruitstekende tanden leiden.



Tong en lippen

Sommige kinderen houden de tong tussen de tandbogen. Dit kan overal in de mond gebeuren, dus zowel aan de voorzijde als zijdelings. Het is echter zeer moeilijk om een kind deze gewoonte af te leren.

Als het kind de onderlip tussen de snijtanden houdt, veroorzaakt dit vooruitstekende bovensnijtanden en achteruitgekipte ondersnijtanden.

Soms is de bovenlip te kort en ondervinden de bovenste snijtanden geen weerstand zodat ze te veel naar voor kunnen groeien. In al deze gevallen ontstaat er een vergrote afstand tussen de boven- en de ondertanden.

Door de mond ademen

Continu door de mond ademen kan een invloed hebben op de groei van het gelaat. Normaal groeien tanden uit tot ze weerstand ondervinden van de tanden in de andere kaak. Kinderen die door de mond ademen, houden hun mond constant open, zodat de normale tegendruk ontbreekt en de tanden wat langer kunnen uitgroeien.

Wanneer de mondademhaling niet meer dan een slechte gewoonte is, lukt het dikwijls om het kind door de neus te leren ademen. Mondademhaling kan het gevolg zijn van een gehele of gedeeltelijke verstopping van de neus.

Verlies van melktanden

Het is van het allergrootste belang dat melktanden niet te vroeg verloren gaan. Als dit wel het geval is, verstoort dit niet alleen de positie van de overige melktanden, maar gaat er ook ruimte verloren voor de nog niet doorgebroken definitieve tanden. Cariës is spijtig genoeg nog vaak de oorzaak van het verlies van melktanden. Een tand kan ook verloren gaan door een val of een ongeval.

Wat kan men doen:

- Gaat er toch een melktand verloren, dan kan men met een speciaal apparaatje de ruimte voor de definitieve tand openhouden.
- Losgeslagen melktanden worden best niet terug in de kaak geplaatst.

- Losgeslagen definitieve tanden zijn niet altijd verloren. Vaak kunnen ze worden teruggeplaatst en behouden blijven.
- Het is belangrijk om het resterende deel van een afgebroken tand goed te laten verzorgen om cariës en infecties aan de wortel tegen te gaan.
- Gaat een definitieve tand toch verloren, dan kan soms een andere tand naar de open gekomen plaats getransplanteerd worden.

Te veel of te weinig tanden

Sommige kinderen hebben één of meerdere tanden te veel of te weinig. Overtollige tanden moeten gewoonlijk worden verwijderd. Ontbrekende tanden kunnen worden vervangen door een prothese die eventueel op een implantaat steunt.

Ruimtegebrek

Soms klopt de verhouding tussen de afmetingen van de tanden en de grootte van de kaak niet en zijn de tanden te groot voor de beschikbare ruimte in de kaak.

Hardnekkige melktanden

Soms lijkt een tand opnieuw in het tandvlees te verdwijnen, alsof hij in de kaak wordt getrokken.

De tand zit dan vast geankerd in het kaakbot en kan niet meer uitgroeien. Tijdens de ontwikkeling groeit het kaakbot verder uit terwijl de tand ter plekke in het bot blijft vastzitten. De tand kan onder het tandvlees verdwijnen.